

**PERCEPÇÃO DOS PAIS EM RELAÇÃO AOS PROBLEMAS ORTODÔNTICOS DOS FILHOS NA FAIXA ETÁRIA DE 12 A 16 ANOS QUE PROCURARAM ATENDIMENTO NO CESO - CENTRO DE ESPECIALIZAÇÃO EM ODONTOLOGIA DE TEÓFILO OTONI**

**PARENTS' PERCEPTION OF THEIR CHILDREN'S ORTHODONTIC PROBLEMS IN THE AGE GROUP FROM 12 TO 16 YEARS, WHO LOOKED FOR DENTAL CARE AT THE CESO - TEÓFILO OTONI DENTISTRY SPECIALIZATION CENTER**

Ana Clara Pereira Salomão\*

Danielle Rodrigues Guimarães\*\*

Denyse Salvino Pereira\*\*\*

**RESUMO**

**Objetivo:** analisar a percepção dos pais quanto às necessidades ortodônticas dos filhos e identificar as principais má oclusões que atingem os adolescentes atendidos no CESO - Centro de Especialização em Odontologia de Teófilo Otoni.

**Métodos:** foi realizada a análise de 10 prontuários já preenchidos dos adolescentes entre 12 a 16 anos de idade, que estiveram em atendimento no CESO de Teófilo Otoni, no período de setembro de 2022 a outubro de 2022, onde houve a comparação entre a queixa principal do responsável e a identificação das principais má oclusões através da documentação ortodôntica. **Resultados e conclusões:** os fatores que levam os pais a busca pelo tratamento ortodôntico dos seus filhos não estão relacionados somente à estética bucal, mas também a função. Alguns dos adolescentes apresentaram mais de um tipo de má oclusão, sendo que as má oclusões que apresentaram predominância foram mordida cruzada e overjet acentuado, com 4 adolescentes em cada, ou seja, cerca de 28,5% para cada má oclusão. O padrão facial predominante entre eles foi o padrão I, com 70%, ou seja, 7 adolescentes apresentaram o mesmo padrão.

**Palavras-chave:** Má oclusão, Ortodontia, Pais, Percepção.

**ABSTRACT**

**Objective:** analyze the parents' perception regarding the orthodontic needs of their children and identify the main malocclusions affecting adolescents seen at CESO - Teófilo Otoni Dentistry Specialization Center. **Methods:** the analysis of 10 completed dental records of adolescents aged 12 to 16 years, who were being treated at the CESO in Teófilo Otoni, that was performed in the period from September 2022 to October 2022, where there was a comparison between the main complaint of the responsible person and the identification of the main malocclusions through orthodontic documentation. **Results and conclusions:** The factors that lead parents to seek orthodontic treatment for their children are not only related to mouth

---

\* Rede de Ensino Doctum – Unidade Teófilo Otoni - e-mail: [aluno.ana.salomao@doctum.edu.br](mailto:aluno.ana.salomao@doctum.edu.br) – graduando em Odontologia

\*\* Rede de Ensino Doctum – Unidade Teófilo Otoni– e-mail: [aluno.danielle.guimaraes@doctum.edu.br](mailto:aluno.danielle.guimaraes@doctum.edu.br) – graduando em Odontologia

\*\*\* Rede de Ensino Doctum – Unidade Teófilo Otoni – e-mail: [prof.denyse.pereira@doctum.edu.br](mailto:prof.denyse.pereira@doctum.edu.br) - Cirurgiã Dentista com Mestrado em Clínicas Odontológicas área de Implantodontia

aesthetics but also to function. Some adolescents had more than one type of malocclusion, and the malocclusions that predominated were crossbite and severe overjet, with 4 adolescents in each, i.e., about 28.5% for each malocclusion. The predominant facial pattern among them was pattern I, with 70%, i.e., 7 adolescents had the same pattern.

**Keywords:** Malocclusion, Orthodontics, Parents, Perception.

## 1 Introdução

As más oclusões podem se manifestar desde a dentição decídua até a vida adulta. Sabe-se que a procura pelo tratamento precoce é dependente da percepção dos pais ou até mesmo das próprias crianças e/ou adolescentes, o que servirá de gatilho para a procura do tratamento ortodôntico.

O primeiro período transitório, também conhecido como fase do “patinho feio” é marcado pela troca dos incisivos decíduos pelos permanentes. Alguns pais incomodados pela estética dental de seus filhos procuram o atendimento odontológico.

Após o segundo período transitório (12 a 16 anos) inicia-se a fase de adolescência, na qual a necessidade de aceitação social é sentida pelos pais e filhos. As alterações bucais existentes nesta época refletem no convívio social dos adolescentes. A percepção dos pais/responsáveis quanto às más oclusões e necessidades do tratamento ortodôntico dos seus filhos é de suma importância. Quando o tratamento ortodôntico é realizado nesta fase, as chances de sucessos são maiores, influenciando também na qualidade de vida do adolescente. Deste modo, o tratamento ortodôntico influencia desde em alterações estéticas, que interferem na vida social, fatores psicológicos, até tratamento das más oclusões.

De acordo com a percepção, os pais/responsáveis devem procurar imediatamente tratamento odontológico que seja compatível com a necessidade do filho. Feito isso, o cirurgião dentista irá avaliar a gravidade da má oclusão do indivíduo de acordo com o Índice de Estética Dental (IED), determinando se há necessidade do tratamento ortodôntico.

Perante o exposto, e considerando a importância da avaliação do cirurgião dentista juntamente com a percepção dos pais/responsáveis em relação à necessidade do tratamento ortodôntico, o objetivo desse estudo foi avaliar a relação entre a percepção dos pais/responsáveis e os principais tipos de más oclusões que afetaram esses adolescentes.

A fim de analisar a percepção dos pais/responsáveis em relação às más oclusões dos filhos, foi traçado este projeto de pesquisa que para o alcance dos objetivos propostos, a metodologia utilizada foi pesquisa de campo, a qual consistiu no levantamento de dados coletados no CESO – Centro de Especialização em Odontologia de Teófilo Otoni.

## **2 Referencial Teórico**

### **2.1 Autopercepção dos problemas oclusais**

Estudos relatam que grande parte dos adolescentes tem a capacidade de se conscientizar e perceber os problemas bucais. Entretanto, a aptidão dos adolescentes em perceber os problemas ortodônticos não vem sendo acompanhada em relação aos critérios clínicos de suas patologias. Foi observado que grande parte dos problemas oclusais encontrados e associados à insatisfação estética acomete principalmente os dentes anteriores, já os problemas associados à insatisfação em relação à mastigação não apresentaram impactos fisiológicos perceptíveis. A percepção dos adolescentes visa apenas à questão estética esquecendo-se dos problemas funcionais, pois quando comparado com os problemas oclusais anteriores e os posteriores, foi comprovado que os posteriores parecem não causar impactos na satisfação com a aparência e na mastigação (PERES et al.; 2002).

### **2.2 Idade Ortodôntica**

As más oclusões não se corrigem na troca de dentição, quando se encontram na dentição decídua permanecem na dentição permanente, assim a prevenção e tratamento de forma precoce são de suma importância, pois as chances de sucesso são maiores, principalmente quando essa intervenção é feita na dentição decídua e mista. Além disso, no início da adolescência também há uma grande chance de sucesso, visto que nessa fase o grau de remodelação óssea ainda é alto e as respostas fisiológicas são ótimas (GIMENEZ et al., 2008).

A maioria dos pacientes procura tratamento ortodôntico depois de já estar com sua dentição permanente completa, durante a adolescência, o que faz com que tal fase seja conhecida como idade ortodôntica. Essa busca tem sido muito relacionada à preocupação estética, que com o passar dos anos aumenta significativamente. Para os ortodontistas essa é a idade ideal para tratar as más oclusões, visto que não há mais imprevistos no desenvolvimento oclusal pelo fato dos dentes permanentes já terem irrompido, além do fato de ainda haver crescimento facial remanescente e periodonto com osso abundante. Dessa forma,

há uma maior probabilidade de se prever com uma grande margem de acerto o tempo necessário para o tratamento (SILVA FILHO et al., 2013).

### **2.3 Necessidade de tratamento ortodôntico e bullying**

A necessidade do tratamento ortodôntico e o bullying estão diretamente ligados aos impactos negativos causados na autoestima e qualidade de vida dos adolescentes. Aspectos como a estética do sorriso e faciais se acentuam de forma negativa à medida que a má oclusão se agrava, resultando em intimidação. Em contrapartida os adolescentes que sofreram bullying e realizaram o tratamento ortodôntico tiveram uma redução significativa no nível de intimidação. A relação entre má oclusão normativa, o bullying, autoestima e sua atuação sobre a qualidade de vida é um tema complexo, pois ele está diretamente ligado com a baixa autoestima dos adolescentes (VIEIRA et al.; 2021).

### **2.4 Más Oclusões**

Entre os principais desafios encontrados na odontologia atualmente está a má oclusão dos dentes que é resultado de anomalias do crescimento e desenvolvimento craniofacial que geram alterações estéticas e funcionais da oclusão e implicações na vida do indivíduo, afetando diretamente em sua inserção social e aceitação pessoal. Os problemas que se iniciam e se desenvolvem durante a dentição decídua podem agravar durante a dentição mista e/ou permanente, o que levará a um maior tempo de terapia e complexidade do tratamento. O uso do aparelho ortodôntico não visa apenas à melhoria da estética, mas também o restabelecimento das funções, melhorando a saúde bucal e evitando problemas futuros, assim, trazendo benefícios estéticos, funcionais, psicológicos e faciais (GOMES et al.; 2020).

Estudos apontam que nos últimos anos a incidência dos problemas dentários tem aumentado e isso se dá devido a diversos fatores, como a grande miscigenação da população mundial, ao desenvolvimento craniofacial que muda de acordo com a evolução do homem, aos hábitos deletérios, fatores congênitos, entre outros. Desta forma, o conhecimento dos fatores causais das más oclusões por parte do cirurgião dentista é de suma importância, pois assim, se torna possível tomar medidas de prevenção e tratamento de forma precoce (ALMEIDA et al.; 2000).

#### **2.4.1 Apinhamento Dental**

O Apinhamento Dental ocorrido na região anterior superior ou inferior pode ser causado por diversos fatores sendo eles, estrutura esquelética, padrão de crescimento, estrutura dental, crescimento mandibular tardio, fatores oclusais, forças

periodontais e mudanças nos ligamentos periodontais. Podendo ser caracterizado pela falta de espaço para que ocorra a acomodação dos dentes na arcada dentária. No caso do apinhamento dental, o tratamento ortodôntico vem sendo utilizado com o intuito de restabelecer uma oclusão adequada, devolvendo assim estética e autoconfiança para o paciente, no entanto, após a remoção do aparelho ortodôntico é esperado que ocorram alterações fisiológicas das bases ósseas, as quais não prejudicam os resultados que foram obtidos. Porém em alguns casos pode ser que ocorram às recidivas que favorece para o insucesso do tratamento ortodôntico, essas recidivas ocorrem por diversos fatores sendo mais predominantes nos casos de alterações dimensionais e alterações fisiológicas, o estudo do motivo da causa dessas recidivas contribuem para que os ortodontistas elaborem um planejamento correto para obter excelência na pós-contenção, evitando assim a necessidade de um retratamento (MARTINS et al., 2007).

#### **2.4.2 Mordida Profunda/Sobremordida**

A sobremordida ou mordida profunda trata-se de um trespasse vertical excessivo na região dos dentes anteriores, ou seja, uma sobreposição dos incisivos superiores aos incisivos inferiores, cobrindo-os quase que por completo. De origem multifatorial tal anomalia pode estar associada a alterações dentoalveolares, crescimento anormal dos maxilares ou, ainda, por modificações funcionais. Seu diagnóstico é complexo, necessitando de algumas análises, como: facial, cefalométrica, dentária e idade e gênero. No diagnóstico facial, deve ser observado o nível de exposição gengival, seja durante a fala ou sorriso, e a conexão entre o lábio e o os incisivos superiores. No diagnóstico cefalométrico são observados o padrão vertical, onde é observado o aumento e a inclinação axial dos incisivos. Já no diagnóstico dentário pode ser observada a curva de Spee e uma propensão do plano oclusal. Os fatores como idade e gênero influenciam devido ao fato de que a idade avançada influencia no decaimento dos lábios, assim, a exposição gengival diminui e a exposição dos incisivos inferiores aumenta e o gênero feminino apresenta a linha do sorriso mais elevada quando comparada ao gênero masculino. Como tratamento, tal anomalia possui diversas alternativas, sendo que as principais são: extrusão dos dentes posteriores, intrusão dos dentes anteriores ou a associação de ambos, devendo sempre ser realizado de forma particularizada para cada paciente (BRITO, et al.; 2009).

### **2.4.3 Mordida Aberta Anterior**

Devido a uma maior quantidade de literatura, foi definido como mordida aberta anterior (MAA) os indivíduos que apresentam ausência de contato entre os dentes anteriores em suas faces incisais. Os dentes ou até mesmo os ossos alveolares que são expostos à pressão e forças por partes antagônicas tem a capacidade de determinar a posição dentária, em contrapartida as forças intrínsecas realizadas pelos lábios e pela língua estando em repouso constituem uma condição de equilíbrio. Baseado nessa ideia de equilíbrio, diversos fatores etiológicos foram associados à mordida aberta anteriores, tais como, sucção, fonação, deglutição anormal, postura anterior da língua quando se encontra em repouso e respiração bucal. Portanto, por causa dos diversos fatores etiológicos relatados na literatura, os tipos de tratamentos propostos para MAA são diversos, como por exemplo, modificação de comportamento para assim eliminar funções anormais ou hábitos, movimentação ortodôntica e tratamento cirúrgico, ainda não sendo possível definir qual o melhor tratamento (ARTESE et al.; 2011).

### **2.4.4 Mordida Cruzada Posterior**

A mordida cruzada posterior caracteriza-se pela relação vestibulo-lingual anormal de um ou mais dentes dos arcos dentários, quando se encontram em posição fisiológica mais anteroposterior, ou seja, em relação cêntrica, podendo ser uni ou bilateral. Possui uma etiologia multifatorial, podendo ser de origem dentária, muscular e/ou óssea, assim, fatores como hereditariedade, respiração bucal, hábitos deletérios, hipertrofia das adenoides e tonsilas, além do bruxismo podem estar associados, levando a deformidades do crescimento e desenvolvimento ósseo, das posições dentárias, do processo respiratório e da fala. É de extrema importância o diagnóstico ser realizado de forma precoce, visto que quando tal má oclusão se apresenta na dentição decídua, ela pode passar também para a dentição permanente, além da previsibilidade de sucesso ser muito maior levando ao desenvolvimento ideal da dentição permanente. Na anamnese o ideal é que se analise fatores como hábitos, respiração, traumas e produção de fala e ao exame clínico avaliar ausência de dentes, largura da maxila, presença prolongada ou perda precoce de dentes, interferências oclusais, presença de assimetrias faciais, apinhamentos, entre outros. O tratamento precoce da MCP é ser realizado através do uso de aparelhos moveis, aparelhos fixos ou, ainda, terapia funcional a fim de evitar que se torne um problema esquelético. A terapia funcional é realizada com o

desgaste seletivo nos dentes causadores das interferências oclusais, as quais causam protusão, retrusão e deslocamento mandibular e como consequência uma alteração esquelética na vida adulta. Quando se trata de MCP esquelética, aparelhos ortodônticos que realizarão a expansão maxilar, ou seja, expansão do palato a partir de uma disjunção da sutura palatina mediana é indicada. Em dentes permanentes nem sempre é possível de se realizar um tratamento eficaz e duradouro, assim, o tratamento precoce é a melhor alternativa de sucesso, e para um correto plano de tratamento é necessário um perfeito diagnóstico, determinando a causa da má oclusão (CRUZ, et al.; 2019).

#### **2.4.5 Mordida Cruzada Anterior**

A mordida cruzada anterior é caracterizada pela relação vestibulo-lingual anormal entre os dentes anteriores principalmente os incisivos centrais das arcadas dentárias, onde os incisivos inferiores se encontram a frente dos incisivos superiores, levando comprometimento estético e funcional ao indivíduo. De origem multifatorial, ela pode estar ligada a fatores hereditários, perda dentária precoce, retenção dental prolongada, trauma, hábitos deletérios, respiração bucal, interferências oclusais, entre outros. A MCA é classificada em três tipos: dentária, funcional e esquelética, sendo necessário um diagnóstico diferencial com exame clínico, modelo de estudo e radiografia cefalométrica para que possa ser definido o tipo e seu tratamento ideal. Quando se trata do tipo dentário, seu tratamento é a correção das inclinações axiais irregulares dos dentes envolvidos através da ortodontia; do tipo funcional o tratamento de eleição será a remoção da interferência, como é o caso do contato prematuro; já quando se trata do tipo esquelético a depender do grau de discrepância óssea e da idade que se dará início ao tratamento, pode ser eleito o tratamento ortodôntico ou cirúrgico. Pelo seu agravamento com o crescimento e desenvolvimento, é necessário que seu tratamento seja realizado de forma precoce para, assim, se obter uma melhor previsão e prognóstico favorável (ARAÚJO, 2020).

#### **2.4.6 Overjet Acentuado**

O overjet acentuado caracteriza-se pelo excesso da distância entre a face palatina do incisivo superior em relação a incisal do incisivo inferior, ou seja, é a inclinação, ou vestibularização excessiva presente nos incisivos superiores. Tal má oclusão tem como principal consequência à ausência de um selamento labial passivo, consequente respiração bucal e possui uma grande incidência em

dolicofaciais. Em sua maioria dos casos, seu fator causal são os hábitos deletérios, os quais podem levar a discrepâncias oclusais e/ou esqueléticas quando presentes na infância. Dentre as discrepâncias esqueléticas o overjet acentuado está fortemente associado à retrusão mandibular, presente principalmente no padrão facial II, já no que se refere à oclusão dentária se encontra em pacientes cuja relação de molar é classe II, divisão 1. Em seu tratamento há casos em que além do uso de aparelho ortodôntico a extração pode ser indicada, cabendo ao cirurgião-dentista uma completa e correta avaliação de cada caso individualmente. O uso de elásticos podem ser indicados quando não há discrepância esquelética, pois essas quando presentes a indicação é que o tratamento seja através da cirurgia ou da ortopedia (VERAS, 2019).

### **2.5 Padrão Facial**

Os padrões faciais se classificam em: Padrões I, II e III, Face Longa e Face Curta. O padrão de crescimento facial pode interferir diretamente na oclusão, sendo esse um dos principais fatores causais das más oclusões. Tem-se associado à busca pelo tratamento dessas discrepâncias a preocupação estética, e para seu diagnóstico preciso é necessário que o profissional tenha bom conhecimento dos padrões, realizando uma avaliação bem detalhada com avaliações da face tanto em tecido mole, quanto ósseo e da oclusão do paciente utilizando-se métodos como a telerradiografia e fotos de perfil e frontal da face (MARTINS, et al., 2014).

No Padrão I a má oclusão é apenas de nível dentário, geralmente causado por hábitos deletérios, sem interferências esqueléticas. Nos demais padrões há discrepâncias esqueléticas que são as causadoras da má oclusão presente, sendo elas sagital entre mandíbula e maxila nos casos dos padrões II e III, e verticais nos padrões de face longa e curta. Para auxiliar no diagnóstico a análise facial numérica pode ser utilizada, assim, podem ser analisados: os ângulos do sulco mentolabial e o nasolabial, a convexidade facial, o ângulo do terço inferior facial e as proporções dos terços faciais. O tratamento ortodôntico, quando isolado é eficiente apenas no padrão I, visto que não há erros esqueléticos a serem corrigidos, mas quando se trata dos demais padrões se faz necessário a associação do mesmo à cirurgia ortognática (REIS, et al., 2006).

### **3 Metodologia**

Como delineamento do estudo para coleta de dados, foi realizada a análise de 10 prontuários já preenchidos dos adolescentes entre 12 a 16 anos de idade, que



estiveram em atendimento no CESO – Centro de Especialização em Odontologia de Teófilo Otoni, Minas Gerais, no período de setembro de 2022 a outubro de 2022, onde houve a comparação entre a queixa principal do responsável e a identificação das principais más oclusões através da documentação ortodôntica. A quantidade de prontuários que foram coletados se deu pelo fato dessa ser a quantidade de pacientes atendidos no CESO de acordo com a faixa de idade selecionada pela amostra da pesquisa.

A entrega dos termos TCLE e TALE para assinatura dos pais/responsáveis e dos adolescentes foi realizada enquanto o paciente já estava em atendimento no CESO, não sendo necessária a sua ida à instituição apenas para a realização da assinatura.

Os riscos relacionados com a participação do paciente são vazamento de dados e constrangimento dos adolescentes quanto à exposição de seus problemas ortodônticos aos pesquisadores e foram reduzidos pelos seguintes procedimentos: os documentos estão sob a guarda da pesquisadora responsável durante o período da pesquisa, e após a conclusão da pesquisa tais dados serão descartados pela mesma de forma segura não sendo mais, assim, possível de se identificar o paciente, caso haja exposição da identidade do paciente ele será devidamente indenizado.

Os benefícios relacionados com a participação dos pacientes foram encontrar os principais tipos de más oclusões que afetam os adolescentes atendidos no CESO de Teófilo Otoni, a fim de fazer o levantamento epidemiológico da instituição com esses adolescentes com idade de 12 a 16 anos.

Os procedimentos éticos afim de realizar a execução desse estudo, foi solicitada a autorização do Comitê de Ética em Pesquisa do Centro Universitário Unidoctum de Teófilo Otoni. Foram entregues os seguintes termos aos pais/responsáveis, aos adolescentes, às instituições (Unidoctum e CESO) e à orientadora: Termo de Consentimento Livre e Esclarecido (TCLE); Termo de Assentimento Livre e Esclarecido (TALE); Termo de Anuência Institucional (TAI); Termo de Autorização para Coleta de Dados; Termo de Compromisso para Utilização de Bancos de Dados (TCUD); e Termo de Responsabilidade e Compromisso Para Uso, Guarda e Divulgação de Dados e Arquivos de Pesquisa, assim, foi autorizada a utilização dos prontuários.

Após coleta, os documentos ficaram sob guarda da responsável mencionada no Termo de Responsabilidade e Compromisso Para Uso, Guarda e Divulgação de Dados e Arquivos de Pesquisa durante o período de setembro de 2022 à dezembro de 2022. Após a conclusão da pesquisa tais dados serão descartados de forma que não seja mais possível realizar a identificação dos pacientes.

Como critérios de inclusão: foram incluídas as pastas ortodônticas de adolescentes com idade entre 12 e 16 anos com algum problema ortodôntico, que estavam em tratamento no CESO – Centro de Especialização em Odontologia de Teófilo Otoni, e que possuíam o relato da queixa principal feita pelo pai/responsável.

Já como critérios de exclusão, foram excluídos os pacientes com prontuários odontológicos incompletos, pacientes faltosos e pacientes que apresentam outras necessidades odontológicas que não esteja no âmbito da ortodontia.

### **3.1 Seleção de Amostra**

Para realizar a pesquisa foram selecionados 10 prontuários dos pacientes que correspondiam aos critérios de inclusão e foi realizada a análises da documentação ortodôntica.

Após a seleção das pastas ortodônticas, foram coletados os dados descritos na tabela 1. Vale ressaltar que os nomes dos pacientes e número dos prontuários foram de interesse apenas para identificar a quem pertence à pasta, não foram utilizados como dados de análise, assim, não tendo esses suas identidades expostas.

As variáveis dependentes analisadas foram: a percepção dos pais/responsáveis em relação à necessidade de tratamento ortodôntico, necessidade normativa de tratamento ortodôntico e ser paciente do CESO – Centro de Especialização em Odontologia de Teófilo Otoni. As variáveis independentes foram as seguintes: gênero; nível socioeconômico; acesso ao atendimento odontológico.

### **3.2 Instrumentos utilizados para a coleta de dados**

Foi entregue o Termo de Consentimento Livre e Esclarecido (TCLE) aos pais/responsáveis, o Termo de Assentimento Livre e Esclarecido (TALE) aos adolescentes, o Termo de Anuência Institucional (TAI) e o Termo de Compromisso para Utilização de Bancos de Dados (TCUBD) à instituição, foram analisados os prontuários dos pacientes contendo todas as informações necessárias para essa

pesquisa, incluindo sua queixa principal, com intuito de detectar as percepções dos pais/responsáveis sobre a necessidade de tratamento ortodôntico.

#### **4 Resultados e discussão**

Os dados foram coletados de 10 prontuários de pacientes do CESO de Teófilo Otoni, e foi analisada a percepção dos pais quanto ao tipo de má oclusões que atingem esses pacientes. Foram avaliadas as pastas ortodônticas desses pacientes, assim, puderam ser observadas as radiografias dos mesmos, fotos das arcadas dentárias e a queixa principal, para que dessa forma fosse possível identificar de maneira adequada o tipo de má oclusão apresentada.

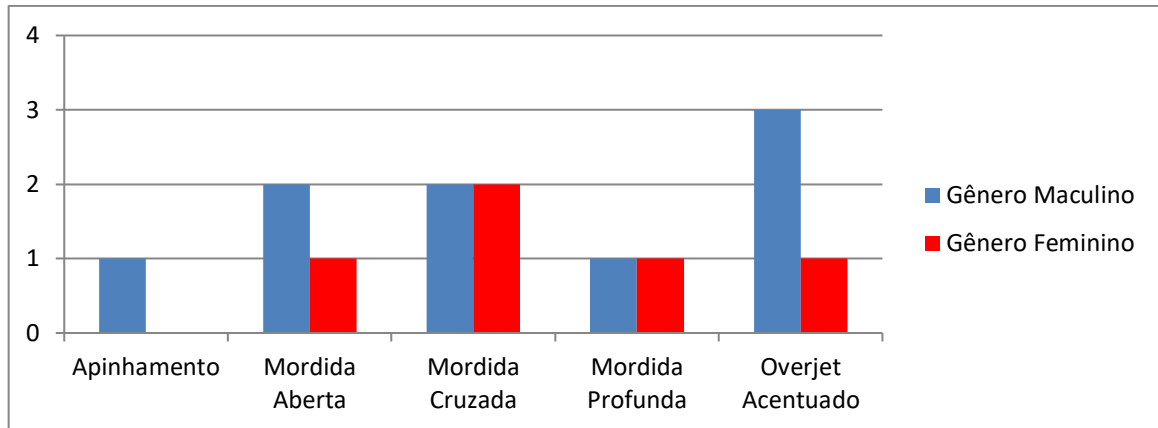
Após a coleta de dados foi confeccionado um gráfico contendo os tipos e quantidade de má oclusões encontradas e gênero, para uma melhor visualização, além de um gráfico com os padrões faciais desses pacientes e uma tabela com outros problemas encontrados.

##### **4.1 Queixa Principal**

Os fatores que levam os pais a busca pelo tratamento ortodôntico dos seus filhos não estão relacionados somente à estética bucal, mas também a função. Dentre as queixas principais relatadas pelos pais estão: “mordida errada”, “dentes encavalados”, “problemas na mordida”, “dentes tortos”, “dente fora do lugar”, “não gosto da mordida dele”, “dente não nasceu”, “melhorar a mordida”, “dentes anteriores bem pra frente”, o que indica que não procuraram o tratamento somente pela estética, mas também pela função. Apenas um dos pacientes teve indicação de um outro profissional para a procura do tratamento ortodôntico.

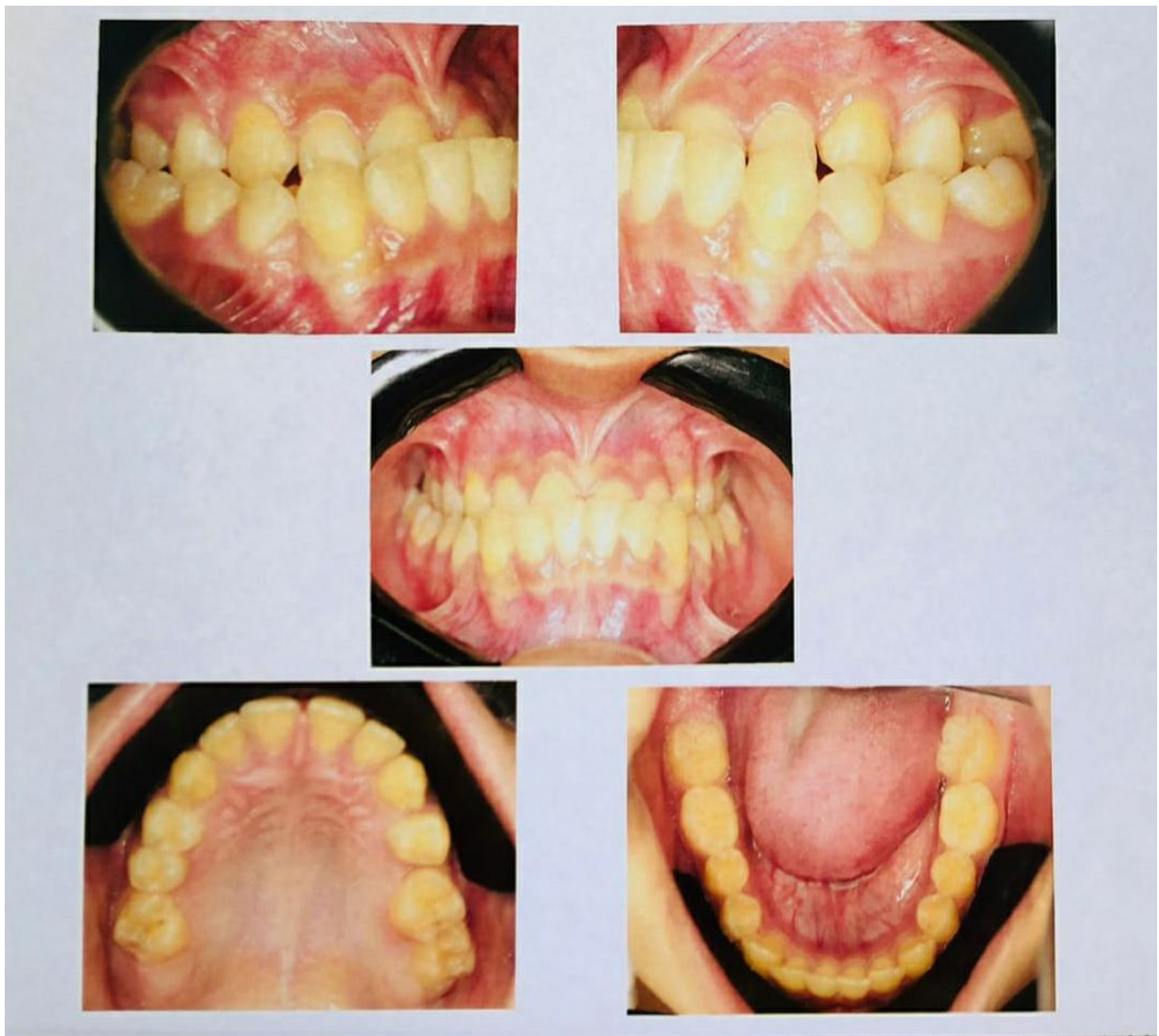##### **4.2 Más Oclusões Encontradas**

Dentre as má oclusões encontradas estão: o apinhamento, mordida aberta, mordida cruzada, mordida profunda e overjet acentuado. Dentre os 10 adolescentes analisados, 3 eram do gênero feminino e 7 do gênero masculino, sendo que 4 pacientes apresentaram mais de um tipo de má oclusão. A partir da análise do gráfico 1 foi possível identificar predominância em mordida cruzada, como é o exemplo do paciente da figura 1 e overjet acentuado como o paciente apresentado na figura 2, diferentemente do que muitos estudiosos apontam, como Brito et al. (2009), que relata haver maior prevalência de apinhamento, ficando a mordida cruzada em terceira posição, sendo que na pesquisa, cerca de 7% apresentou apinhamento, 21,5% mordida aberta, 28,5% mordida cruzada, 14,5% mordida profunda e 28,5% overjet acentuado.

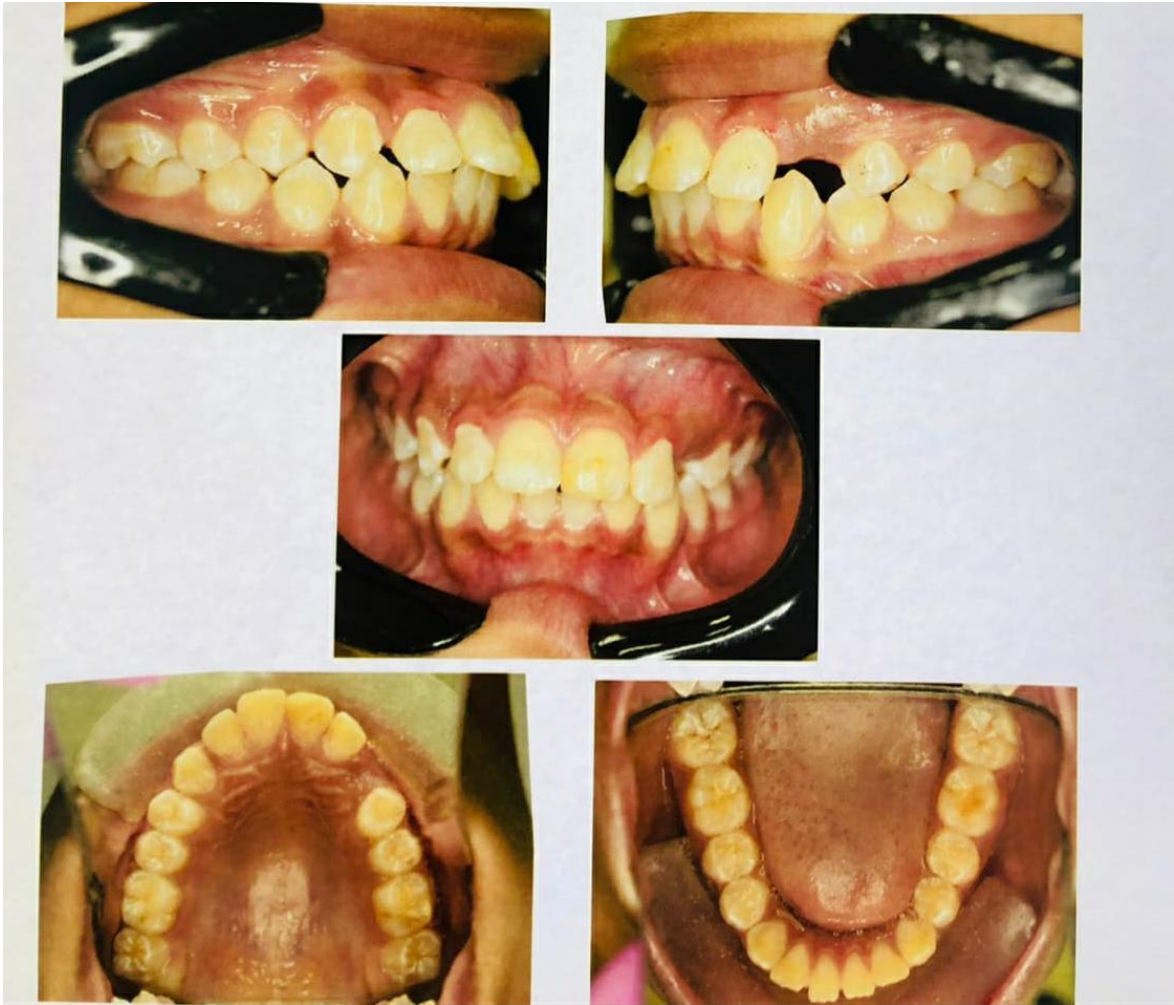

**Gráfico 1:** Tipos e quantidade de más oclusões encontradas

**Fonte:** Autores 2022

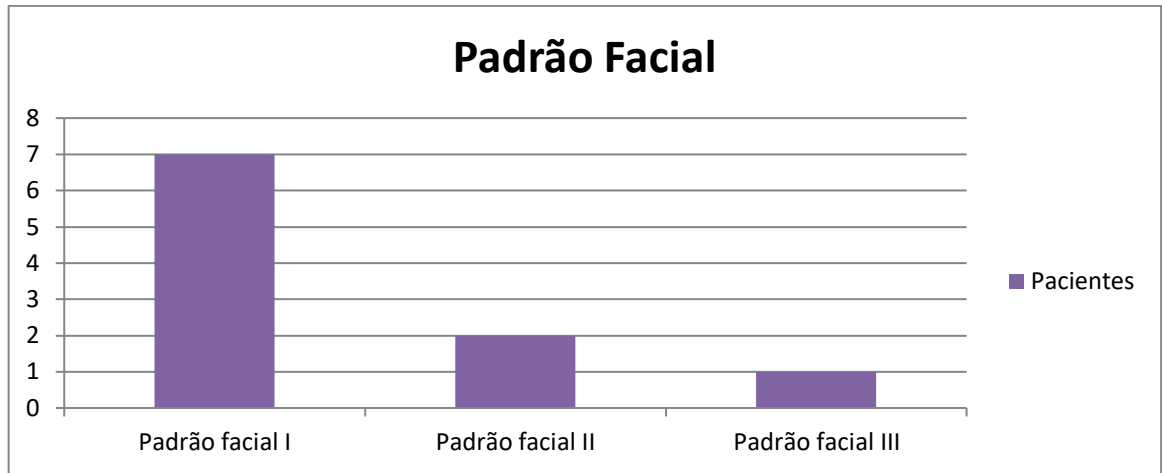


**Figura 1:** Paciente apresentando mordida cruzada total, mordida cruzada bilateral posterior e que possui o padrão facial III.



**Figura 2:** Paciente apresentando overjet acentuado e que possui padrão facial II.

Quanto ao padrão facial, como podem ser observados no gráfico 2, 7 dos 10 adolescentes, ou seja, 70% apresentaram o Padrão Facial I, enquanto 2 (20%) apresentaram o Padrão Facial II e 1 (10%) apresentou o Padrão Facial III. Não foram encontrados os padrões do tipo face longa e face curta. Ao avaliar os resultados obtidos na pesquisa podemos observar predomínio do padrão facial I e uma menor frequência o padrão III. Tal resultado pode ser comprovado pelo autor Silva Filho et al. (2008) que apresentou os mesmos índices dos padrões em sua pesquisa, além disso, ele relata que crianças que possuem o padrão facial I crescem e chegam a idade adulta com esse mesmo padrão e que o padrão facial I é uma morfologia adequada e mais harmônica para os padrões de beleza da atualidade.



**Gráfico 2:** Padrões faciais presentes nos pacientes

**Fonte:** Autores 2022

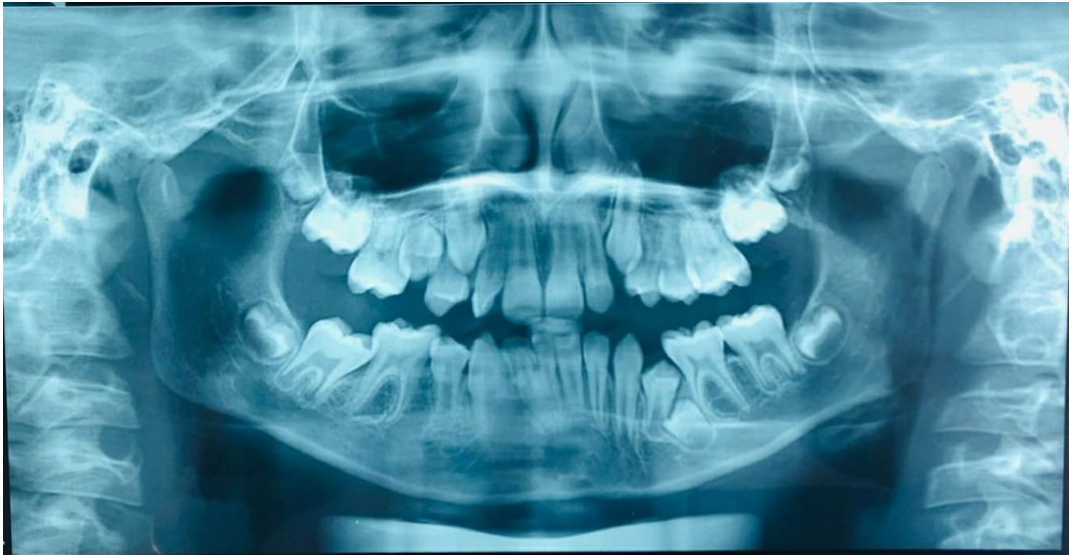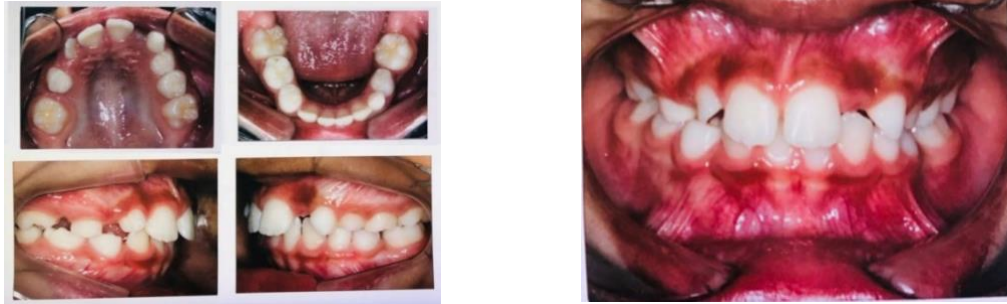Além dos dados citados anteriormente, outros problemas puderam ser encontrados nos pacientes pesquisados, os quais podem ser observados na tabela 1, apresentada a seguir. Dentre tais problemas estão: dentes retidos, a curva de Spee acentuada, perda dentária precoce, assimetria facial e vedamento labial ausente consequente de uma respiração bucal.

Outros problemas encontrados	Quantidade de pacientes
Dentes retidos	2
Sem vedamento labial	2
Curva de Spee acentuada	4
Perda dentária precoce	1
Assimetria facial	1

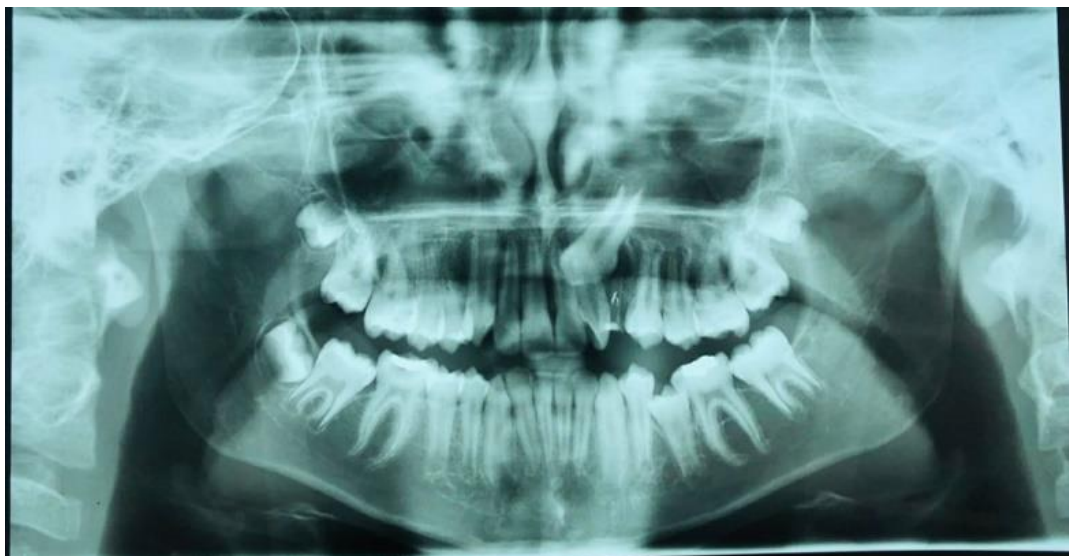**Tabela 1:** Demais problemas encontrados nos pacientes

**Fonte:** Autores 2022

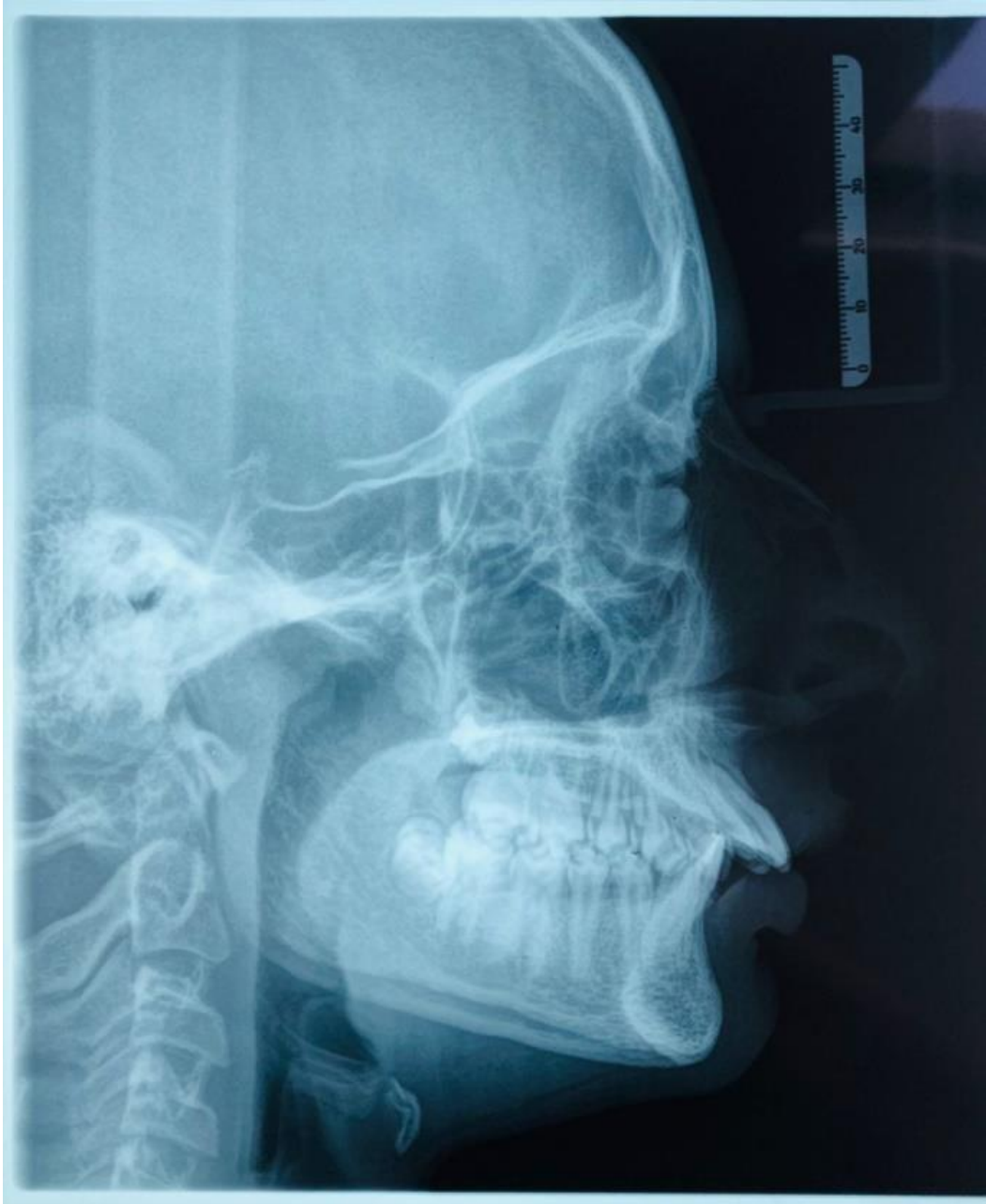Como observado na tabela 1, os problemas mais encontrados foram: dentes retidos, presente em 2 pacientes os quais estão representados nas figuras 3A, 3B, 3C e 4, vedamento labial ausente com 2 pacientes, como o exemplo do paciente da figura 5 e a curva de Spee acentuada com 4 pacientes, como exemplo também o paciente da figura 5.



**Figuras 3A, 3B e 3C:** Paciente apresentando apinhamento, com relação de molar esquerdo classe III, perda precoce do dente 75, dente 35 retido sem espaço para erupcionar e que possui padrão facial I.



**Figura 4:** Paciente apresentando mordida cruzada, dente 22 girovertido, dente 23 retido, dente 35 sem espaço para erupcionar por completo e que possui padrão facial I.



**Figura 5:** Paciente apresentando mordida cruzada, overjet acentuado com vedamento labial passivo ausente e que possui padrão facial II.

Os dentes retidos são aqueles que não erupcionaram no momento adequado e se encontram em sua totalidade no osso maxilar ou mandibular. Geralmente se encontram nessa situação devido a fatores fisiológicos ou patológicos e podem ser identificados através da radiografia, sendo a panorâmica a mais comumente utilizada e a tomografia computadorizada a mais precisa para casos de necessidade cirúrgica (PRIMO, et al., 2011).



Devido a respiração bucal o vedamento labial é ausente e o desenvolvimento de atresia maxilar pode se desenvolver, gerando também a mordida aberta anterior. De consequência imediata pode ser citada a infecção das faringes e tonsilas e posteriormente um problema respiratório e até mesmo crescimento anormal dos arcos dentários (JANSON, et al., 2013).

É frequente que ocorra uma curva de Spee acentuada devido a extrusão e lingualização dos dentes anteriores inferiores que tem como objetivo encontrar contato com os dentes anteriores superiores, os quais comumente estão verticalizados, levando ao apinhamento e presença da sobremordida exagerada. Alguns dos efeitos colaterais presentes nessa anomalia são a vestibularização do segmento anterior-inferior, ocupação do espaço funcional livre que dificulta a abertura da mordida, a inclinação axial dos dentes posteriores (ALMEIDA, et al., 2006).

Fatores como relacionamentos sociais e pessoais, autoestima e autoconfiança podem ser fatores cruciais para a procura pelo tratamento ortodôntico, visto que a interferência em tais fatores pode tornar o adolescente uma pessoa introvertida ou reclusa podendo causar sérios danos à saúde mental do mesmo, mas embora a expectativa fosse encontrar como queixa principal a estética dos dentes, diferentemente do que muitos autores relatam, pôde-se perceber que a maioria dos pais procurou atendimento odontológico para seus filhos não somente pela estética, mas também pela preocupação com a função debilitada. Após a percepção do problema em questão, foi feita por parte dos pais a procura pelo atendimento odontológico para, assim, o cirurgião-dentista avaliar a necessidade do tratamento e a intensidade do problema, o que foi de suma importância para aumentar as chances de sucesso do tratamento, proporcionando dessa forma ao adolescente a devolução de suas funções oclusais e como consequência uma melhor qualidade de vida, pois, segundo Nunes et al. (2014), há uma melhor qualidade de vida em adolescentes cujo tratamento ortodôntico foi concluído, quando comparado a aqueles em fase inicial do tratamento e aos que nem mesmo chegaram a iniciar.

## **5 Considerações Finais**

Portanto, com o desenvolver do presente estudo evidenciou-se que: dentre os adolescentes analisados a maioria apresentou mordida cruzada e overjet acentuado, o principal padrão facial encontrado foi o Padrão I, a maior parte dos adolescentes era do gênero masculino, a principal queixa dos pais é quanto à função, os pais

tiveram uma boa conduta ao levar seus filhos para realizar o tratamento ortodôntico e a expectativa dos pais é restabelecer uma oclusão ideal.

Em virtude dos fatos mencionados anteriormente, após a percepção os pais/responsáveis devem procurar o atendimento odontológico o mais precoce possível para que as chances de sucesso sejam maiores, assim, o cirurgião-dentista poderá avaliar com uma margem de erro muito menor o problema em questão e seu possível tratamento.

## Referências

ALMEIDA, M.R.; VIEIRA, G.M.; GUIMARÃES JR, C.H.; NETO, M.A.; NANDA, R. Emprego racional da Biomecânica em Ortodontia: "arcos inteligentes". Revista Dental Press de Ortodontia e Ortopedia Facial [online]. 2006, v. 11, n., pp. 122-156.

ALMEIDA, R.R.; ALMEIDA PEDRIN, R.R.; ALMEIDA, M.R.; GARIB, D.G.; ALMEIDA, P.C.M.R.; PINZAN, A. Etiologia das más oclusões: causas hereditárias e congênitas, adquiridas gerais, locais e proximais (hábitos bucais) / Etiology of malocclusion: hereditary and congenital causes, general and local factors and abnormal habits. Rev. dent. press ortodon. ortop. maxilar ; 5(6): 107-29, nov.-dez. 2000. *ilus*

ARAÚJO, L.D.M. MORDIDA CRUZADA ANTERIOR – RELATO DE UM CASO CLÍNICO. *Facsete. Porto Velho, 2020*

ARTESE, A.; DRUMMOND, S.; NASCIMENTO, J.M.; ARTESE, F. Critérios para o diagnóstico e tratamento estável da mordida aberta anterior. Dental Press J Orthod. 2011 May-June;16(3):136-61.

BRITO, D.I.; DIAS, P.F.; GLEISER, R. Prevalência de más oclusões em crianças de 9 a 12 anos de idade da cidade de Nova Friburgo (Rio de Janeiro). Revista Dental Press de Ortodontia e Ortopedia Facial [online]. 2009, v. 14, n. 6, pp. 118-124.

BRITO, H.H.A., LEITE, H.R.; MACHADO, A.W.; Sobremordida exagerada: diagnóstico e estratégias de tratamento. Revista Dental Press de Ortodontia e Ortopedia Facial [online]. 2009, v. 14, n. 3, pp. 128-157.

COUTO, A.M.; LEITE I.C.G.; ABREU L.G.; GÓIS, E.G.O; CHAVES, M.G.A.M. Fatores associados à percepção de pais/cuidadores com relação à necessidade de tratamento ortodôntico em escolares de 12 anos de idade: estudo transversal na cidade de Juiz de Fora. *Cad Saúde Colet, 2021; Ahead of Print.*

CRUZ, J.H.A.; SOUZA, E.R.L.; SOUSA, L.X.; OLIVEIRA, B.F.; GUÊNES, G.M.T.; MACENA, M.C.B. Mordida cruzada posterior: um enfoque à epidemiologia, etiologia, diagnóstico e tratamento. ARCHIVES OF HEALTH INVESTIGATION, [S. l.], v. 8, n. 3, 2019.

GIMENEZ, C.M.M.; MORAES, A.B.A.; BERTOZ, A.P.; BERTOZ, F.A.; AMBROSANO, G.B. Prevalência de más oclusões na primeira infância e sua relação

com as formas de aleitamento e hábitos infantis. *Revista Dental Press de Ortodontia e Ortopedia Facial* [online]. 2008, v. 13, n. 2, pp. 70-83. Epub 02 Abr 2008. ISSN 1980-5500.

GOMES, G.V.; STRELOW, T.A.T.; ALMEIDA, S.A. Ortodontia preventiva e interceptativa e suas contribuições para um bom desenvolvimento da oclusão do paciente em fase de dentição decídua e/ou mista: um estudo teórico. 2020;14(2):74.

JANSON, G.; GARIB, D.G.; PINZAN, A.; HENRIQUES, J.F.C.; FREITAS, M. R. Introdução à ortodontia. [S.l: s.n.], 2013.

MARTINS, G.A.S.; BASTOS, E.G.; THOMAZ, E.B.A.; DIAS, M.M.; SILVA, T.S.O.; MOURA, C.D.V.S.; MOURA, W.L. Padrão Facial e Indicação de Cirurgia Ortognática. *Rev. cir. traumatol. buco-maxilo-fac.* [online]. 2014, vol.14, n.1, pp. 75-82. ISSN 1808-5210.

MARTINS, P.P.; FREITAS, M.R.; FREITAS, K.M.S.; CANUTO, L.F.G.; JANSON, G.; HENRIQUES, J.F.C.; PINZAN, A. Apinhamento ântero-superior: revisão e análise crítica da literatura. *Revista Dental Press de Ortodontia e Ortopedia Facial* [online]. 2007, v. 12, n. 2

NUNES, T.A.N.; THOMAZ, E.B.A.F.; FERREIRA, M.C.; SANTOS, A.M.S.; QUEIROZ, R. C. S. Q. Problemas de espaço dentário em adolescentes brasileiros e fatores associados. *Ciência & Saúde Coletiva* [online]. 2014, v. 19, n. 11, pp. 4555-4568.

PERES, K.G.,; TRAEBERT, E.S.A.; MARCENES, W. Diferenças entre autopercepção e critérios normativos na identificação das oclusopatias. *Revista de Saúde Pública* [online]. 2002, v. 36, n. 2, pp. 230-236.

PRIMO, B.T.; ANDRADE, M.G.S.; OLIVEIRA, H.W.; OLIVEIRA, M.G. Dentes retidos: novas perspectivas de localização. *RFO UPF* [online]. 2011, vol.16, n.1, pp. 95-99. ISSN 1413-4012.

REIS, S.A.B.; ABRÃO, J.; FILHO, L.C.; CLARO, C.A.A. Estudo comparativo do perfil facial de indivíduos Padrões I, II e III portadores de selamento labial passivo. *Revista Dental Press de Ortodontia e Ortopedia Facial* [online]. 2006, v. 11, n. 4, pp. 36-45. Epub 30 Ago 2006. ISSN 1980-5500. <https://doi.org/10.1590/S1415-54192006000400005>.

SILVA FILHO, O.G.; GARIB, D.G.; LARA, T.S. Ortodontia interceptiva: protocolo de tratamento em duas fases. [S.l: s.n.], 2013.

SILVA FILHO, O.G.; QUEIROZ, A.P.C; HERKRATH, F.J; SILVA, G.F.B. Correlação entre padrão facial e relação sagital entre os arcos dentários no estágio de dentadura decídua: considerações epidemiológicas. *Revista Dental Press de Ortodontia e Ortopedia Facial* [online]. 2008, v. 13, n. 1

VERAS, B.S. "CORREÇÃO DE OVERJET COM ELÁSTICO INTERMAXILAR: RELATO DE CASO CLÍNICO," *facsete*, São José dos Campos, 2019

VIEIRA, A.K.A.; CARNEIRO, D.P.A.; MENEGHIM, M.C.; VEDOVELLO, S.A.S; VALDRIGHI, H.C. A necessidade de ortodontia pode causa bullying? RGO, Rev Gaúch Odontol. 2021;69:e20210047.